Aus der konservierenden Abteilung des Zahnärztlichen Instituts der
Universität Basel, Vorsteher: Prof. Dr. *O. Müller*

Untersuchungen über die analgetische Paste nach Prof. Flexer

Inaugural-Dissertation
zur Erlangung der Doktorwürde der medizinischen
Fakultät der Universität Basel

vorgelegt von

OTTO FASSBIND

von Basel und von Arth

Basel 1942

Von der medizinischen Fakultät der Universität Basel
genehmigt auf Antrag von Prof. Dr. O. Müller.

Tag der Promotion: 24. Juni 1942

Druck: Buchdruckerei Arlesheim A.-G.

INHALTSVERZEICHNIS

I. Einleitung 1

II. Eigene Untersuchungen:

A. Pharmakologisches und Physiologisches 2

B. Klinischer Teil 6

C. Histologischer Teil 13

III. Zusammenfassung 20

Literaturangaben 21

Digitized by the Internet Archive
in 2026

https://archive.org/details/IA41546710_0142

I. Einleitung

Nachdem in letzter Zeit die Frage der Dentinanaesthesie durch den Waropa-Apparat wieder mehr in den Vordergrund getreten ist, (Dissertation von H. Tschopp am Basler Institut) haben wir uns entschlossen, als Parallel-Versuch die dentinanaesthesierende Wirkung von Baume Flexer zu untersuchen.

Die von A. Feil (Diss. Zch. 1938) erschienene Arbeit über Dentinanaesthesie mit Baume Flexer, Custodin und Hartman'scher Lösung konnte mir als Vergleich dienen.

Baume Flexer hat besonders in Frankreich durch seine einfache Anwendungsart, sowie seine überaus starke anaesthetische Wirkung Verbreitung gefunden. Ebenso wird es in Italien öfters angewendet. Auch aus der welschen Schweiz haben wir Mitteilungen, die über gute Erfahrungen mit Baume Flexer berichten.

Der Hersteller der Paste, Prof. G. Flexer, Paris, rühmt folgende Eigenschaften: „Baume Flexer ist ein galenisches Medikament, das aus reinen Pflanzenextrakten zusammengesetzt ist, die dem Mittel eine größere Wirksamkeit geben als künstliche Produkte, ohne dabei toxisch zu wirken. Wenn man die Paste bei einer Karies, die den zweiten Grad nicht überschreitet, anwendet, kann man nach 24 bis 30 Stunden die Kavität präparieren, ohne daß der Patient die mindesten Schmerzen verspürt. Ich bestehe auf der absoluten Unschädlichkeit meines Anaesthetikums, wie auch auf den andern angeführten Vorzügen, was mir auch viele Praktiker bestätigen."

Ueber den klinischen Erfolg sprechen sich viele Kollegen lobend aus, die Baume Flexer zum Teil schon mehrere Jahre verwenden.

P. G., der Baume Flexer seit zwei Jahren verwendet, schreibt über seine Erfahrungen damit:

1. Sichere Wirkung von Baume Flexer in allen Fällen, wo es richtig angewendet wird.
2. Dauer der Einlage 48 Stunden und mehr.
3. Ueberraschende Resultate bei Zahnhals-Karies (Inlay Präparation usw.)
4. Bei der vorgerückten Karies zweiten Grades habe ich niemals Tod der Pulpa beobachtet als Folge einer Einlage.
5. Niemals wurden Folgeerscheinungen beobachtet.
6. Als Mittel zur Bekämpfung des hypersensiblen Dentins könnte ich nichts Wirksameres finden.

Ein Praktiker berichtet auch, daß er die Pulpa angeritzt habe, da er glaubte, sie sei tot, was aber nicht der Fall war.

Ob wir es im obigen Fall nur mit einer reversiblen Anaesthesie zu tun haben, dürfte nach unsern, noch zu besprechenden Untersuchungen nicht als sicher anzunehmen sein.

II. Eigene Untersuchungen

In der folgenden Arbeit wurden die schon von A. Feil festgestellten guten klinischen Erfolge, denen jedoch histologische Pulpaschädigungen gegenüberstehen, einer Nachprüfung unterzogen. Es wurde außerdem geprüft, ob Baume Flexer sich durch geeignete Dosierung als Dentin-Anaesthetikum oder in Verbindung mit Arsen als Devitalisationsmittel empfehlen läßt. Die von Flexer angegebene Verwendung der Paste zur Mumifikation und Austrocknung der Wurzelpulpen nach Pulpa-Amputation wurde ebenfalls kontrolliert.

A. Pharmakologisches und Physiologisches

Die Zusammensetzung der Paste ist nach neuesten Angaben von G. Flexer die folgende:

Barbasco	0,5
Thymol	0,5
Campher	0,5
Oxycynol	0,03
Pimeleine	1,0
Essenzen	

Die an der Zusammensetzung beteiligten Pflanzen sind:

Urtica Dioica
Solanum Nigrum
Thymus Serpyllum
Buddleia Brasiliensis
Barbasco Tephrotia

Die Paste reagiert leicht sauer und ist von rötlicher Farbe durch Zusatz von Karmin.

Sie soll stecknadelgroß nach Austrocknen der Kavität direkt auf die Karies gebracht und mit provisorischem Zement verschlossen werden. Liegedauer 24 bis 48 Stunden. Längeres Liegenlassen soll keine Nachteile zeigen.

Es wird in der Gebrauchsanweisung darauf aufmerksam gemacht, daß durch die Einlage Schmerzen entstehen können.

Wie können wir uns die dentinanaesthesierende Wirkung von Baume Flexer erklären?

Thymol und Oxycymol sind zu 0,15% bis 0,60% in Thymus Serpyllum enthalten. Der Gehalt an diesen Medikamenten zusammen mit Campher stellt uns die Frage, ob nicht zur Hauptsache diese für die dentinanaesthesierende Wirkung in Betracht kommen.

Die aetherischen Oele sind als Dentinanaesthetica schon lange in Gebrauch. So z. B. Thymol in den jetzt kaum mehr verwendeten Mitteln wie: Hartman'sche Lösung, Dentinanaestheticum Norwegicum,

Buckley Paste und andere. Thymol wird hier, wie Phenol, in der Veränderung des Dispersionsgrades des Protoplasmas wirken.

Oxycymol oder Carvacrol, ein Isomeres von Thymol, dürfte dieses in seiner Wirkung unterstützen.

Campher wird vor allem als schmerzstillende Komponente der Paste gedacht sein, um die häufig auftretenden Einlageschmerzen zu lindern und die reizende Wirkung der anderen Medikamente herabzusetzen.

Pimeleine ist Vaseline und dient als Konsistenzmittel.

Baume Flexer wurde von uns auch auf den vermutlichen Gehalt an Formaldehyd untersucht. Von Herrn Kantonschemiker Dr. Viollier wurde die Nachkontrolle in freundlicher Weise übernommen und der Gehalt an Trioxymethylen nach Denigès und mit der Phenol-Schwefelsäure Methode nachgewiesen. Das Vorhandensein von Formaldehyd wurde vermutet an Hand der Pulpaschädigungen, auf die wir noch zu sprechen kommen.

Formalinhaltig sind die Buckley'sche Lillypaste und das Dentinestol von Zbinden, ebenso Dentamo, Anaestodont, das Geheimmittel Fakir und andere.

A. Demisch untersuchte die beiden erstgenannten. Während die klinischen Erfolge nicht schlecht ausfielen, zeigte sich jedoch histologisch einwandfrei die Pulpaschädlichkeit dieser Medikamente.

Formaquadont, 4% Paraformaldehyd mit Aquadont wurde am Basler Institut von Schmucki geprüft. Er stellte in 24% der Fälle eine dentinanaesthesierende Wirkung fest. Histologisch zeigten sich jedoch Degenerationen der Odontoblasten und des Pulpagewebes, Blutungen, kleine Entzündungsherde und Verkalkungen.

Formaldehyd sollte hier neben der Anaesthesierung des Dentins durch Koagulation der Tom'schen Fasern auch die Odontoblasten zur Bildung von Sekundärdentin anreizen können, was Schmucki jedoch nicht eindeutig nachweisen konnte.

Auch in unseren histologischen Präparaten (siehe S. 23) ist eine Bildung von Sekundärdentin zu sehen. Ob dies jedoch auf das Vorhandensein von Formaldehyd, resp. Trioxymethylen, im Baume Flexer zurückzuführen ist oder als natürliche Abwehr der Karies durch die Pulpa aufzufassen ist, lasse ich dahingestellt.

Die Frage nach den Pflanzen-Alkaloiden in Baume Flexer

Nach Angaben von G. Flexer soll der wirksame Stoff in der Barbasco-Wurzel enthalten sein. Es soll sich um eine harzige Substanz handeln, die nach Livin und Dragendorff eine charakteristische Farbreaktion und durch direkten Kontakt an den sensiblen Nervenendigungen eine langanhaltende Anaesthesie erzeugt. An den Blutkörperchen soll Barbasco keine Veränderung bewirken.

Barbasco Tephrotica ist als solche in der botanischen Nomenklatur nicht bekannt und Flexer selbst gibt keine näheren Angaben als die schon erwähnten.

A. Feil hält Barbasco nach Wehmer und Dragendorff entweder identisch mit Guania tomentosa Jacquinia aus der Familie der Rhamnaceae, in Mexiko wachsend, oder mit Chrysophyllum Barbasco Loefleri aus der Familie der Myrinaceae, die in Westindien und Brasilien vorkommt. Diese Pflanzen sollen Saponin enthalten und als Fischgift benützt werden.

Wir haben die Paste mit Hilfe der Haemolyse auf Saponin geprüft. Eine 4% Aufschwemmung von defibrinierten Kaninchenblut in Ringerlösung wurde mit verschieden starken Dosen von Baume Flexer beschickt. Nach 48 Stunden war weder in der Kälte noch in der Wärme Haemolyse aufgetreten. Auch ein heißes alkoholisches Extrakt von Baume Flexer bewirkte keine Haemolyse.

An Hand dieser Versuche muß die Annahme von Feil, daß die wirksame Substanz von Barbasco Tephrotia ein Saponin sei, abgelehnt werden.

Da jedoch Barbasco, vom spanischen ambarbascár d. h. Betäuben der Fische, in Süd-Amerika eine Bezeichnung für Fisch-Gift zu sein scheint, kann man nach Wehmer und anderen Autoren auch noch andere nicht saponinhaltige Drogen dazu rechnen.

Es ist deshalb anzunehmen, wenn wir uns auf das Deuten von Flexer's Barbasco Tephrotia einlassen wollen, daß wir sie in den Tephrosia Arten, Fam. der Leguminosaceae einreihen müssen. Tephrosia toxicaria kommt in Süd-Amerika vor. Ihre Wurzeln liefern Fischgift und enthalten eine giftige gelbe Substanz Tephrosin C_{31} H_{26} O_{11}. Dieses soll nach Clark ein Derrid sein.

Zu erwähnen ist noch, daß der Baum, aus dessen Rinde das früher vielgenannte Nervozidin stammen soll, auch zu der Familie der Leguminosceae gerechnet wird. Das Alkaloid Erythrophlein, aus Erythrophleum guinense oder Rotwasserbaum, soll die gleichen Eigenschaften wie Nervozidin aufweisen.

Buddleia Brasiliensis Jacq. aus der Fam. der Longaniaceae, die andere von Flexer angegebene ausländische Pflanze, wird nach L. Lewin (Gifte und Vergiftungen 1922) ebenfalls als Barbasco bezeichnet, und soll in Brasilien als Fischgift dienen. In Mexiko werden zu diesem Zweck die gestampften Zweige benützt.

Vielleicht ist der wirksame Stoff ein sog. Derrid, welches auch in Derris elliptica (Leguminoseceae) enthalten ist, ein in den Tropen vielgebrauchtes Fischbetäubungs- und Fangmittel. Das in der Wurzel enthaltene Derrid ist ein harzartiges stickstoffreies nicht glycosidisches Gift. Beim Menschen soll es Schwindel, Kopfweh, Erbrechen, Durchfall, Koma, und eventuell Tod bewirken.

Urtica dioica (die große Brennessel) wird durch die aus ihr gewonnenen Bastfasern als Konstituens der asbestartigen Paste dienen.

Die Beeren von Solanum nigrum (Schwarzer Nachtschatten) enthalten ein pupillenerweiterndes Alkaloid Solanin C_{52} H_{91} NO_{18}. Man kann sich vorstellen, daß dieses Alkaloid durch Lähmung der vasomotorischen Nerven eine Stauung in den Gefäßen und den dadurch

resultierenden Sauerstoff-Mangel eine Anaesthesie der Nervenfasern zu erzeugen imstande wäre.

Daß außer Kokain noch andere stark wirkende Pflanzengifte zur schmerzlosen Kavitätenpräparation versucht wurden, stellt nichts Neues dar. So das erwähnte Nervozidin von Dalma, das Aconitin von Kozma, das Carpain und Paucin im Anaestheticum Norwegicum.

Da alle diese Mittel betreffs ihrer Pulpaschädlichkeit sehr umstritten waren, so zeigt sich daraus, daß die Frage der Dosierung eine überaus schwierige ist. Sie hängt u. a. ab:

1. von der Toxizität der Substanz;
2. von der Dicke des zu durchdringenden Dentins;
3. von der Verkalkung und Art des Dentins (Transparenz, Sekundärdentin);
4. vom Zustand und der reparativen Fähigkeit der Pulpa;
5. von der technischen Möglichkeit der Dosierung des Anaestheticums.

Eine Stecknadelkopf-Größe, ein getränkter Wattebausch voll sind sehr ungenaue Angaben für stark toxische Mittel mit meist kleiner therapeutischer Breite.

Um die Wirkung der Paste auf die Schleimhaut zu untersuchen, wurden 0,06 gr. entsprechend einer ca. zehnfachen Einzeldosis einem Kaninchen in den Konjunktivalsack gebracht.

Nach drei Stunden war außer einer leichtenRötung keine Wirkung auf das Auge zu bemerken. Nach 24 Stunden war noch keine Anaesthesie vorhanden; vielleicht eine ganz geringe Mydriasis-Wirkung durch das in Solanum nigrum vorhandene Solanin.

Am Selbstversuch wurde durch Auflegen einer ca. fünffachen Einzeldosis auf die Lippenschleimhaut unter Heftpflasterverband nach 12stündiger Einwirkungsdauer gleichfalls keine Anaesthesie festgestellt. Ein leichtes pelziges Gefühl dürfte auf die Aetzwirkung des Thymols zurückzuführen sein.

Daraus muß geschlossen werden, daß das in Baume Flexer vorhandene Barbasco-Gift, wenn es überhaupt imstande ist eine eigentliche Anaesthesie sensibler Nervenendigungen zu erzeugen, das lebende Gewebe schlecht zu durchdringen vermag.

Das in der Paste vorhandene Formaldehyd zusammen mit Thymol hätte somit die Aufgabe, durch Koagulation und Schrumpfung der Tom'schen Fasern den anderen Medikamenten das Eindringen in und durch die Dentinkanälchen zu ermöglichen. Eine eigene spezifische anaesthesierende Wirkung auf die Pulpa ist aber dem Formaldehyd wie dem Thymol sicher auch zuzusprechen.

Versuche von Prinz zeigen die fortschreitende Koagulation der Tom'schen Fasern durch Formaldehyd, mit Hilfe von Methylenblau, welches nur totes Protoplasma färbt. Danach braucht Formalin 24 Stunden, um eine 5 mm dicke Dentinschicht zu durchdringen. Diese Daten würden auch mit der verlangten Einlagedauer übereinstimmen.

Ohne auf die beiden Theorien des Dentinschmerzes einzugehen, können wir an Hand der klinischen Erfahrungen bei Baume Flexer als sicher annehmen, daß die Wirkung der in der Paste vorhandenen Medikamente sicher nicht im Dentin Halt macht, sondern daß sie auch zum mindesten zu den Odontoblasten und dem an ihnen sich verzweigenden Bell'schen Plexus gelangen muß.

Bei den durch oberflächliche Impraegnation wirkenden Mitteln, wie Hartman'sche Lösung und Custodin ist dies nicht der Fall, deshalb kann jedes unterminierende Bohren und jede Extension der Kavität wieder Schmerzen erzeugen.

Was die eigentliche Wirkung des Barbascogiftes betrifft, so haben wir wegen der ungenauen und ungenügenden Angaben der Pflanzenzugehörigkeit und des wirksamen Bestandteiles auf eine Nachprüfung der reinen Substanz verzichten müssen. Wir sind somit auf die Angaben von Flexer angewiesen, der die Wirkung von Barbasco durch eine lang anhaltende reversible Anaesthesie der sensiblen Nervenfasern und durch eine austrocknende Wirkung auf die Tom'schen Fasern erklärt.

Zum Schluß dieses Teiles müssen wir noch folgenden Versuch erwähnen: Wir haben, nachdem das Vorhandensein von Trioxymethylen in der Paste nachgewiesen wurde, eine 10% Trioxymethylen-Kampfer-Thymol-Carvacrol Paste herstellen lassen und diese auf ihre anaesthesierende Wirkung geprüft. Es wurde damit die gleiche klinische Wirkung erzielt wie mit der Barbasco gifthaltigen Paste von Flexer.

B. Klinischer Teil

Die Untersuchungen von Baume Flexer erfolgten nach drei Richtungen:

1. Als Dentin-Anaesthetikum

Die Dauer der Einlage schwankt zwischen Minimum 18 Stunden und Maximum 14 Tagen. Durchschnittlich wurden jedoch Einlagen von 1 bis 4 Tagen gemacht. Wenn immer möglich wurde die Karies belassen, da Flexer dies in seiner Gebrauchsanweisung empfiehlt.

Was die Tiefe der Karies betrifft, so erfolgte die Einlage hauptsächlich in oberflächlich- oder mittel-tief kariöse Zähne. Doch zeigte es sich, daß die histologisch festgestellten Pulpa-Schädigungen auch bei Zähnen mit wenig tiefen Kavitäten auftraten. Bei hypersensiblen wenig kariösen Zähnen sogar besonders starke Schädigungen, da diese, in Ermangelung einer Sekundär-Dentinschicht und einer dichten transparenten Zone, die schädigenden Medikamente besonders rasch und gut aufnehmen.

Es wurde auch versucht, die Dosierung der Einlage möglichst klein zu halten, um auf diese Art Schädigungen zu vermeiden. Diese Versuche jedoch scheitern an der technischen Unmöglichkeit, eine Paste in weniger als Stecknadelkopf-Größe in einer Kavität zu appli-

zieren. Die Wirksamkeit der Paste war noch in kleinsten Mengen eine genügende. Die Konzentration der Paste zu ändern war nicht unsere Aufgabe.

In den meisten Fällen ist eine Liege-Dauer von 24 Stunden zur Erzielung der Wirkung genügend. Bei kürzeren Einlagen können die Medikamente die Dentinkanälchen nicht genügend durchdringen, sodaß die Kavitäten-Präparation noch schmerzt. Eine längere Liege-Dauer als 3 bis 4 Tage zeigt inbezug auf die Schmerzlosigkeit des Präparierens keinen Vorteil.

Um die Empfindlichkeit des Dentins vor und nach der Einlage vergleichen zu können, wurden drei Empfindlichkeits-Grade aufgestellt:

1. Grad — normal empfindliches Dentin,
2. Grad — erhöht empfindliches Dentin,
3. Grad — hypersensibles Dentin.

Um auch bei den histologisch nicht erreichbaren Zähnen eine Kontrolle für die Pulpa-Schädigung zu haben, wurde mit Hilfe des Faradisations-Apparates eine eventuelle Erhöhung des Reizschwellen-Wertes geprüft, indem vor der Behandlung und nach Ablauf einer gewissen Zeit der Zahn einer elektrischen Prüfung unterzogen wurde. Ein totales Fehlen der Vitalität wurde in dieser Versuchs-Reihe nie bemerkt, obschon die Nach-Kontrollen zum Teil bis 21 Monate nach der Behandlung erfolgten. Doch sprechen die oft beträchtlich erhöhten Schwellen-Werte deutlich für eine Pulpa-Schädigung.

Unsere Versuchs-Resultate bei der Verwendung von Baume Flexer als Dentin-Anaesthetikum stimmen in allen Teilen ziemlich genau mit denen von Arthur Feil überein, weshalb ich hier eine Aufstellung zum Vergleich folgen lasse:

A. Feil		**Eigene Resultate**	
	Einlageschmerzen		
geringe oder keine	75,4%	keine	65,3%
mittelstark bis stark	24,6%	schwach	30 %
		stark	4,7%
	Wirkung		
sehr gute Anaesthesie	96%	sehr gut und gut	95,7%
herabges. Sensibilität	4%	ungenügend	4,3%
	Pulpa-Befund		
		(bei 23 Fällen)	
a) Vitalitätsprobe		unverändert	4 Fälle
unverändert	82%	leicht erhöht	6 Fälle
verändert	18%	stark erhöht	4 Fälle
b) histologisch (bei 16 Fällen)			
unverändert	3 Fälle	leicht verändert	2 Fälle
verändert	13 Fälle	stark verändert	7 Fälle

TABELLE I Prüfung als Dentinanaesthetikum

Fall No.	Alter	Anamnese	Dentin empfdl.	Einlage Dauer	Einlage Schmerz	Wirkung	Pulpabefund
1	♂ 23 j.	+ 4 distale Karies	2. Grad	4 Tage	keiner	sehr gut	Faradisation nach 3 Monaten unverändert
2	♀ 27 j.	8— zentr. Karies	1. Grad	4 Tage	stark am 1. Tag	sehr gut	Extr. nach 159 Tagen Histolog. geringe Veränderung
3	♂ 26 j.	—4 zentr. Karies	3. Grad	3 Tage	schwach	ungenügend	Faradisation nach 17 Monaten leicht erhöht
4	♀ 36 j,	6 + zentr. Karies	2. Grad	3 ½ Tage	keiner	sehr gut	Faradisation nach 21 Monaten unverändert
5	♀ 18 j.	—7 zentr. Karies	3. Grad	1 Tag	keiner	sehr gut	Faradisation nach 21 Monaten leicht erhöht
6	♀ 19 j.	7— zentr. Karies	3. Grad	14 Tage	keiner	sehr gut	Faradisation nach 5 ½ Monaten stark erhöht
9	♂ 17 j.	5 + zentr. Karies	3. Grad	4 Tage	keiner	gut	Faradisation nach 11 Monaten stark erhöht
8	♀ 19 j.	+ 7 gesund zentrale Einlage	1. Grad	2 Tage	keiner	gut	Extr. nach 16 Tagen Histologisch geschädigt
10	♀ 19 j.	+ 3 distale Karies	1. Grad	3 Tage	keiner	sehr gut	Extr. nach 13 Tagen Histologisch geschädigt
11	♀ 19 j.	+ 6 gesund zentrale Einlage	1. Grad	3 Tage	keiner	gut	Extr. nach 19 Tagen Hlstologisch leicht verändert
12	♀ 19 j.	3 + gesund zentrale Einlage	1. Grad	3 Tage	keiner	gut	Extr. nach 13 Tagen Histologisch geschädigt

13	♀ 26 j.	—8 zentr. Karies	1. Grad	3 Tage	schwach	sehr gut	Extr. nach 65 Tagen Histologisch geschädigt
14	♀ 24 j.	+ 8 zentr. Karies	3. Grad	2 Tage	schwach	gut	Extr. nach 7 Tagen Histologisch geschädigt
19	♀ 17 j.	+ 7 zentr. Karies	3. Grad	1 Tag	schwach	gut	Faradisation nach 7 Monaten stark erhöht
20	♂ 14 j.	+ 6 zentr. Karies	1. Grad	1 Tag	keiner	sehr gut	Extr. nach 8 Tagen Histologisch geschädigt
21	♂ 14 j.	6 + zentr. Karies	1. Grad	3 Tage	keiner	sehr gut	Extr. nach 12 Tagen Histologisch geschädigt
24	♀ 20 j.	4 + distale und zentrale Karies	3. Grad	2 Tage	keiner	sehr gut	Faradisation nach 5 ½ Monaten stark erhöht
34	♂ 24 j.	—8 mesiale und zentrale Karies	2. Grad	1 Tag	keiner	sehr gut	Faradisation nach 5 Wochen unverändert
36	♂ 17 j.	—6 mesiale Karies	2. Grad	1 Tag	schwach	sehr gut	Faradisation nach 6 Wochen leicht erhöht
37	♀ 20 j.	+6 mesiale Karies	2. Grad	1 Tag	schwach	gut	Faradisation nach 3 Wochen leicht erhöht
38	♀ 20 j.	7— mesiale Karies	3. Grad	18 Stunden	keiner	gut	Faradisation nach 2 Wochen unverändert
39	♂ 16 j.	7 - mesial-occlus-dist. Karies	2. Grad	2 Tage	keiner	gut	Faradisation nach 8 Tagen leicht erhöht
40	♂ 23 j.	+6 palat Karies	3. Grad	1 Tag	schwach	sehr gut	Faradisation nach 9 Tagen leicht erhöht

TABELLE II Baume Flexer zur Eröffnung der Pulpakammer

Fall No.	Alter	Anamnese	Einlage Dauer	Einlage Schmerz	Wirkung auf	
					Pulpa	Peridont
7	♀ 26 j.	—7 kalt schmerzt	1 Tag	schwach	Eröffnung leicht schmerzhaft	—
15	♀ 33 j.	3— kalt und warm schmerzt	3 Tage	keiner	Eröffnung schmerzlos	—
16	♀ 23 j.	5 - kalt schmerzt	2 Tage	schwach	Eröffnung schmerzlos	—
18	♀ 20 j.	–7 kalt schmerzt	3 Tage	schwach	Eröffnung noch schmerzhaft. Einlage muß wiederholt werden	—
22	♂ 38 j.	—7 kalt schmerzt	1 Tag	keiner	Eröffnung leicht schmerzhaft	—
23	♂ 25 j.	+4 kalt schmerzt	1 Tag	keiner	Eröffnung schmerzlos	—
25	♀ 36 j.	—7 warm und kalt schmerzt	2 Tage	schwach	Eröffnung schmerzlos Kammerpulpa entfernt	—
26	♂ 22 j.	+3 kalt schmerzt	1 Tag	schwach	Eröffnung schmerzlos	—
27	♂ 29 j.	4— schmerzhaft	1 Tag	schwach	Eröffnung schmerzlos	—

28	♂ 23 j.	—4 beginnende Pulpitis	4 Tage	schwech	Eröffnung schmerzlos. Pulpa nur leicht schmerzhaft	—
29	♀ 26 j.	2+ stark schmerzh. Pnlpitis	1 Tag	schwach	Eröffnung schmerzlos	—
30	♀ 39 j.	8— beginnende Pulpitis	8 Stunden	stark	Eröffnung leicht schmerzhaft	
31	♀ 36 j.	—8 stark schmerzhaft	1 Tag	stark	Eröffnung schmerzlos	
32	♂ 17 j.	—4 schmerzt auf Temparatur-Unterschiede	1 Tag	schwach	Eröffnung schmerzlos. Kammer schmerzl. ausgeräumt	—
33	♂ 15 j.	7— kalt schmerzt	1 Tag	schwach	Eröffnung schmerzlos. Hätte amputiert werden können	—
35	♂ 24 j.	+8 kalt schmerzt	2 Tage	schwach	Eröffnung schmerzlos. Zahn extrahiert Kronenpulpa krümel. nekrotisiert	—
43	♀ 32 j.	4 + kalt schmerzt	2 Tage	keiner	Eröffnung leicht schmerzhaft	—
44	♂ 18 j.	6 stark schmerzh. Pulpitis	1 Tag	schwach	Eröffnung schmerzlos	—
45	♀ 25 j.	—5 kalt schmerzt	1 Tag	stark	Eröffnung schmerzlos	—

2. Prüfung von Baume Flexer zur schonenden Pulpa-Eröffnung mit nachfolgender Nervarsen-Einlage

Um die Wirkung des Nervarsens auf die Pulpa schmerzlos und sicher zur Entfaltung zu bringen, ist besonders an den Molaren angezeigt, die Pulpa zu eröffnen. Um das Legen einer zweiten Nervarsen-Tablette zu umgehen, die bei empfindlichen Patienten oft schon genügt, um eine Arsen-Periodonitis zu erzeugen, und um den Patienten eine Injektions-Anaesthesie zu ersparen, wurde zur schmerzlosen Pulpa-Eröffnung die Einlage von Baume Flexer versucht. — Dauer 1 bis 4 Tage.

Vorteilhaft sind die ziemlich guten Resultate und das vollständige Fehlen von periodontalen Reizungen. Nachteile sind die oft auftretenden schwachen bis starken Einlageschmerzen.

Resultate:

Total 19 Fälle

Einlageschmerzen:	keine	4 Fälle	= 20,8%	94,7%
	schwach	12 Fälle	= 63,4%	
	stark	3 Fälle	= 15,8%	
Wirkung:				
Pulpaeröffnung	schmerzlos	14 Fälle	= 73,7%	84,2%
	leicht schmerzhaft	4 Fälle	= 21 %	
	stark schmerzhaft	1 Fall	= 5,3%	

3. Prüfung von Baume Flexer als Einlage nach Pulpa-Amputation

Baume Flexer soll nach Pulpa-Amputation austrocknend und mumifizierend auf die Pulpenstümpfe wirken, sowie durch die in der Paste enthaltenden Essenzen als antiputrides Mittel dienen. Diese von Flexer empfohlene Anwendungsart wurde nur in wenigen Fällen versuchsweise angewendet.

Nach den bei den andern Versuchen erhaltenen Resultaten war anzunehmen, daß keine Reizung des Periodontes auftreten würde. Das neben den ätherischen Oelen in der Paste nachgewiesene Trioxymethylen eignet sich in geeigneter Konzentration zweifellos für die oben angegebene Verwendung. Baume Flexer wird jedoch bei uns weder als provisorische noch als definitive Amputations-Paste oft Anwendung finden, da dazu geeignete, seit langem bewährte Medikamente bestehen.

Die Paste wurde in Kugeln von 3 bis 4 mm Durchmesser auf die Pulpenstümpfe gebracht und mit Zinkoxyd-Zinksulfat-Zement verschlossen.

Resultate:

Total 9 Fälle

Einlagedauer: 3 Tage 2 Fälle
7 Tage 1 Fall
13 Tage 2 Fälle
14 Tage 3 Fälle
20 Tage 1 Fall

Wirkung: In allen Fällen kein Auftreten von Periodontitis. Röntgenbilder ohne Befund.

C. Histologischer Teil

Von den 23 auf Dentinanaesthesie untersuchten Fällen kamen 9 Zähne zur Extraktion und wurden nach bekannter Methode entkalkt, in Celloidin eingebettet und mit Haematoxylin-Eosin gefärbt.

Während zwei Fälle nur geringe Veränderungen aufwiesen, wie Abflachung der Odontoblasten unter der Applikationsstelle und leichte Hyperaemie, zeigten die übrigen 7 Fälle deutliche Schädigungen.

Die Schäden äußern sich in: Degeneration der Ordontoblasten, Vacuolenbildung in der Odontoblasten-Schicht und den übrigen Pulpazellen, in der schwachen Färbbarkeit der Zellkerne, sowie dem Auftreten von kleinen Haemorrhagien.

Die reparative Tätigkeit der geschädigten Pulpa zeigt sich in der starken Hartsubstanz-Bildung, im Auftreten von Granulationsgeweben und Demarkationslinien und in der Bildung von Sekundärdentin.

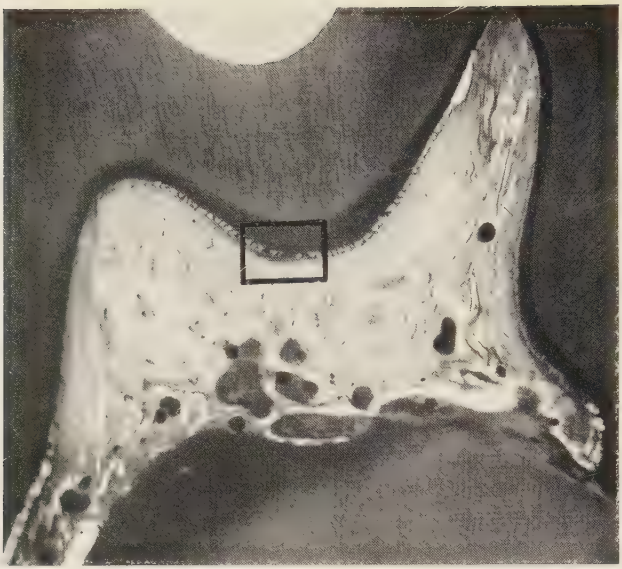

Abbildung 1. — Fall 20.

+6 zentrale Karies. Einlage 1 Tag. Extraktion nach 8 Tagen.

Der senkrecht unter der Kavität liegende Teil der Kronenpulpa zeigt eine vacuolige Degeneration der Odontoblastenschicht. An der Peripherie der Pulpa, dem tiefsten Teil der Kavität gegenüber befindet sich eine Anhäufung von Rundzellen. Die starke Hartsubstanzbildung ist ein Ausdruck gestörter Stoffwechselvorgänge.



Abbildung 2. — Vergrößerung aus Fall 20.
Anhäufung von Rundzellen.

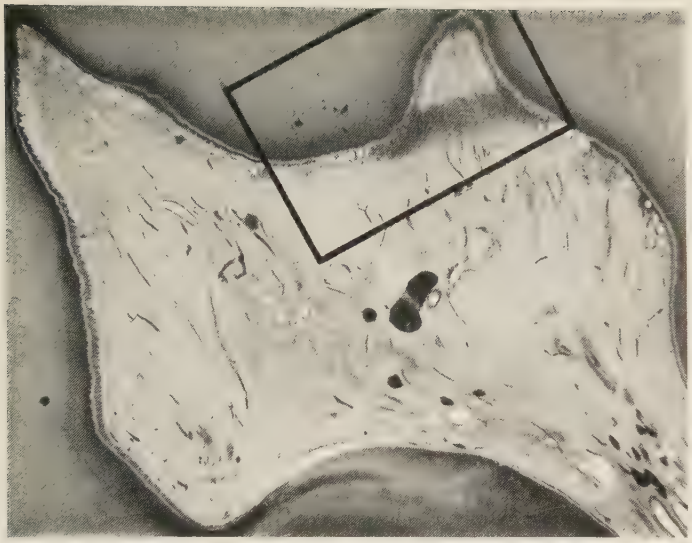

Abbildung 3. — Fall 14.

+8 zentrale Karies. Einlage 2 Tage. Extraktion nach 7 Tagen

Eine deutlich abgegrenzte geschädigte Zone zeigt eine beginnende vacuolige Degeneration, gekennzeichnet durch Verminderung der polygonalen Zellen und Bindegewebsfibrillen. Zu beachten ist ferner die als Abwehr-Reaktion zu deutende Bildung einer Demarkationslinie im einten Pulpahorn. Hartsubstanzbildung und multipile Haemorrhagien.

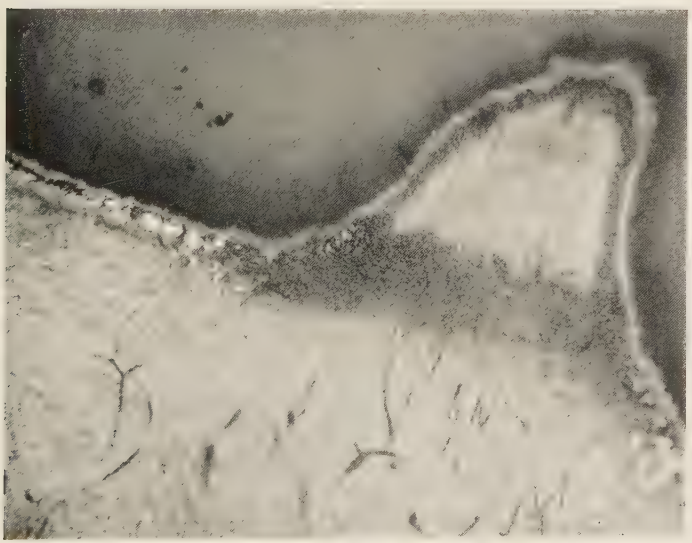

Abbildung 4. — Vergrößerung aus Fall 14.

Demarkationslinie im Pulpahorn.

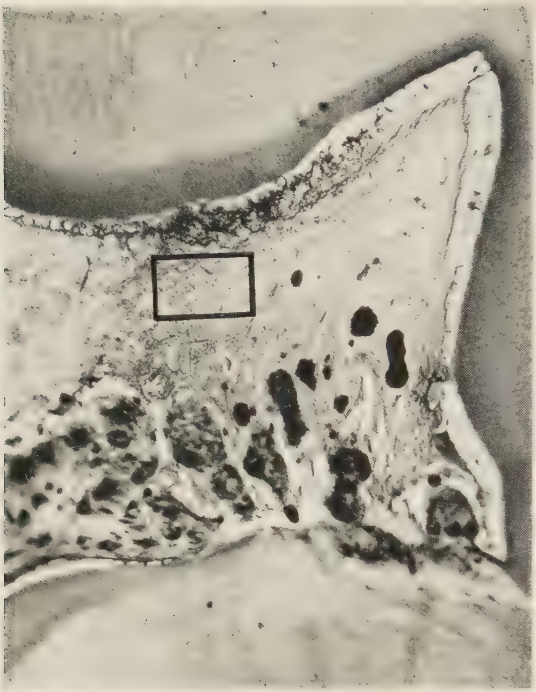

Abbld. 5. — Fall 21. +6 zentrale Karies. Einlage 3 Tage. Extraktion nach 12 Tagen. Odontoblasten total verschwunden. Totale kleinmaschige Atrophie der Pulpa. Starke Hartsubstanzbildung als Folge der Stoffwechselstörung.

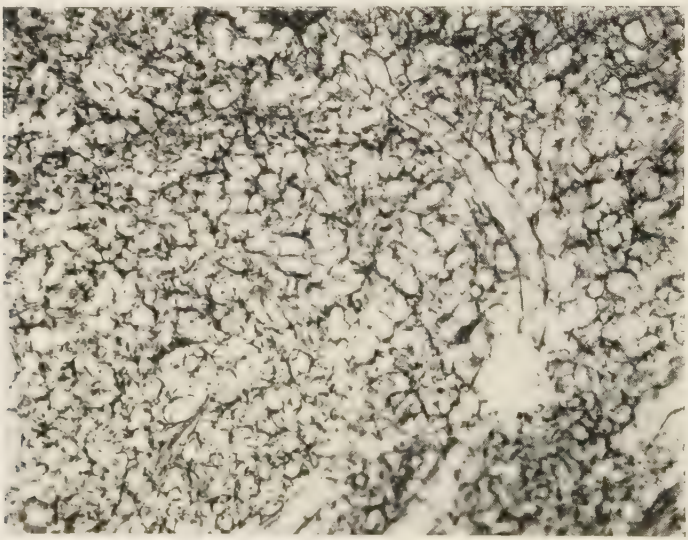

Abbildung 6. — Vergrößerung aus Fall 21. Kleinmaschige Atrophie der Pulpa.



Abbildung 7. — Fall 10.

+3 distale Karies. Einlage 3 Tage. Extrakt. nach 19 Tagen. Starker Odontoblasten-Schwund und vacuolige Degeneration der ganzen Pulpa. Durch Stase erweiterte Gefäße. Bildung einer eigentlichen kleinen Cyste im Apex der Pulpa.

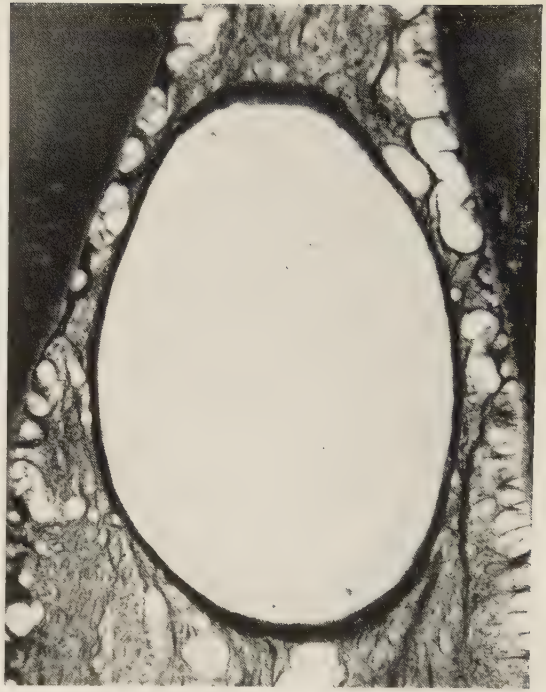

Abbildung 8.

Vergrößerung aus Fall 10.

Cystenbildung im Apex der Pulpa.

Abbildung 9. — Fall 12.

3+ gesunder Zahn. Einlage 3 Tage.
Extraktion nach 13 Tagen.

Präparat beim Schneiden geschädigt. Es zeigt sich Odontoblastenschwund und starke Hyperämie im Wurzelteil. Beginnende retikuläre Atrophie und Bildung einer Demarkationslinie.

Abbildung 10. — Fall 13.

—8 zentrale Karies. Einlage 3 Tage. Extrakt. nach 65 Tagen.

Vacuolige Degeneration der Odontoblasten. Durch Stauung stark erweiterte Blutgefäße. Kleinmaschige totale Atrophie der Kronen- und Wurzel-Pulpa. Bildung von Sekundärdentin, eventuell durch Anreiz des in der Paste vorhandenen Trioxymethylen.



Abbildung 11. — Vergrößerung aus Fall 13.
Bildung von Sekundärdentin im linken Pulpahorn.

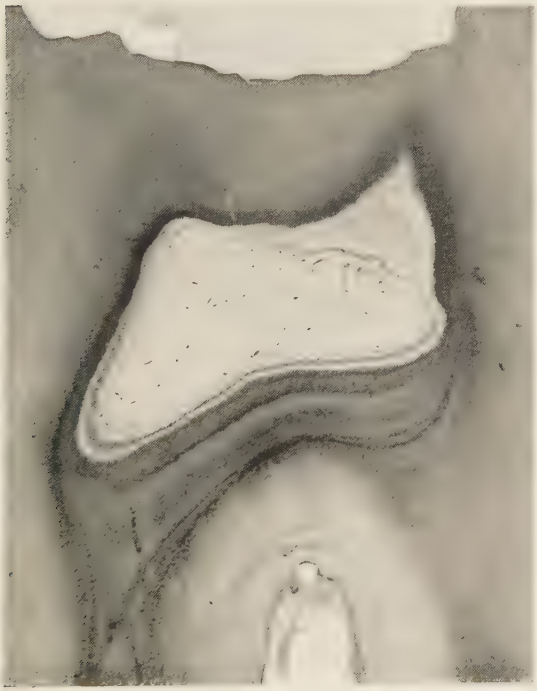

Abbildung 12. — Fall 2.
8— tiefe zentrale Karies. Einlage 4 Tage. Extraktion nach 5 Monaten. Nur leichte Veränderung im Gebiete der Odontoblasten. Starke Sekundärdentin-Bildung. Formaldehydwirkung?

III. Zusammenfassung

Bei der Untersuchung von Baume Flexer als Dentin-Anaesthetikum war bei 23 untersuchten Fällen in 22 Fällen die Kavitäten-Präparation total oder beinahe schmerzlos. In der Mehrzahl der Fälle, nämlich bei 17 Zähnen wies die Pulpa jedoch ziemlich starke bis sehr starke Veränderungen auf.

Nur in 6 Fällen war die Pulpa leicht verändert oder unverändert. Diese Resultate stimmen mit denen von A. Feil überein.

Bei Verwendung der Paste zur schmerzlosen Pulpa-Eröffnung mit nachfolgender Nervarsen-Einlage, war bei 19 untersuchten Fällen die Eröffnung in 18 Fällen schmerzlos oder nur leicht schmerzhaft. Abgesehen von den 3 Fällen, wo die Einlage mit ziemlich starken Schmerzen verbunden war, kann diese Anwendungsart der Paste empfohlen werden, wenn nicht lieber zu diesem Zweck die Injektions-Anaesthesie verwendet werden soll.

Bei der Verwendung von Baume Flexer als Einlage nach Pulpa-Amputation war in den 9 untersuchten Fällen keine Reizung des Periodonts aufgetreten; in 3 Fällen, wo die Pulpa noch leicht blutete und schmerzte, war sie nachher trocken und reaktionslos.

Allen, die mir beim Zustandekommen dieser Arbeit behilflich waren, spreche ich hiermit meinen besten Dank aus, insbesondere meinem hochverehrten Lehrer Herrn Prof. Dr. O. Müller.

Schweizerische Monatsschrift für Zahnheilkunde: S. M. f. Z.
Schweizerische Vierteljahresschrift für Zahnheilkunde: S. V. f. Z.
Zahnärztliche Rundschau: Z. R.
Fortschritte der Zahnheilkunde: F. d. Z.
Zeitschrift für Stomatologie: Z. f. St.
Deutsche Monatszeitschrift für Zahnheilkunde: D. M. f. Z.
Deutsche Wochenzeitschrift für Zahnheilkunde: D. W. f. Z.

Aeby: Einwirkung von Nervozidin auf die Pulpa jugendlicher Zähne. D. M. f. Z. 1927, Heft 18.

Alder: Theoretische Bemerkungen zur Dentinbetäubung nach Hartman. Z. f. St. 1936, Nr. 12.

Anquetil: Insensibilisation de la dentine pendant le fraisage des cavités par la méthode mixte de Flexer. F. d. Z. 1933, Bd. IX, 2. Teil, p. 405.

Baume: Sensibles Dentin. Lehrbuch der Zahnheilkunde.

Boedeker: Hartman'sche Lösung Z. R. 1936, Nr. 24.

Bosshard: La solution de Hartman. S. M. f. Z. 1936, Nr. 3.

Clark: Derrid. Science 1929.

Demisch: Untersuchungen über die Wirkung formalinhaltiger Medikamente und der Injektionsanaesthesie auf die lebende Pulpa zur Bekämpfung des hypersensiblen Dentins. S. V. f. Z. 1920, Bd. XXX, Heft 4.

Dragendorff: Die Heilpflanzen. 1898.

Engler: Die natürlichen Pflanzenfamilien, 1897, 3. u. 4. Teil.

Feil: Dentinanaesthesie mit Baume Flexer, Custodin und Hartman'scher Lösung. S. M. f. Z. 1938, Nr. 8.

Flexer: Fraisage indolore de la dentine par la phytothérapie. Revue de Chirurgie Dentaire, novembre 1932.

Gabillet: Analgésie de la dentine sensible. La Semaine Dentaire 1932, Nr. 32.

Gysi: Versuch zur Erklärung der Empfindlichkeit des Dentins.

Hartman: Originalbericht über die Hartman'sche Lösung. Dental Digest 1936, Febr.

Hartmann: Das Thymol und seine Verwendung in der Zahnheilkunde an Stelle des Arsen. D. M. f. Z. 1892, Heft 1, S. 5.

Kronfeld: Erfahrungen mit der Hartman'schen Lösung. S. M. f. Z. 1936, Nr. 6.

Landolt: Untersuchungen über Formaldehyd als Devitalisationsmittel der Pulpa. Diss., Basel 1930.

Lewin: Die Pfeilgifte, 1923. Gifte und Vergiftungen, 1922.

Morgenstern: Widerlegung der Gysi'schen Sensibilitätstheorie. S. V. f. Z. 1901, Nr. 1.

Nünlist: Anaesthesierungsmethode des Dentins und der Pulpa durch Nervozidin. S. M. f. Z. 1928, Nr. 2.

Nürck: Ueber Neo-Pulpinol. Z. R. 1922, Heft 41.

Okino: Experimentelle Untersuchungen über die Durchlässigkeit der transparenten Zone bei Dentincaries. S. M. f. Z. 1930, Nr. 7.

Orban: Verwendung des Formalins in der konservierenden Zahnheilkunde. Z. f. St. 1934, p. 504.

Prinz: Contribution to the pathology and treatment of hypersensible Dentin. Dental Cosmos 1920.

Raue: Untersuchungen über ein aus Afrika stammendes Fischgift. Diss Dorpat, 1889.

Roghé: Ueber Dentinanaesthesie durch Pulpinol. Z. R. 1922, Nr. 3.

Roos W.: War Prof. Hartman auf dem richtigen Wege zum schmerzlosen Bohren? Z. R. 1936, Nr. 35.

Scheff: Sensibles Dentin. Hdb. d. Zhkd., Bd. II.
Schiller: Das Hartman'sche Dentinanaesthetikum. Z. f. St. 1936, Juni.
Schmidt: Nervozidin als Dentinanaesthetikum. Springer, Berlin, 1929.
Schmucki: Untersuchungen über Formaquadont. Diss. Basel, 1937.
Tojoda: Innervation des menschl. Zahnbeins. D. W. f. Z. 1934, Nr. 28.
Tschirch: Handbuch der Pharmakognosie.
Tschopp: Die Dentinanaesthesie unter besonderer Berücksichtigung der Verwendung des abgekühlten Bohrers. Diss. Basel, 1940.
Türkheim: Das Empfindungsvermögen des Dentins.
Bergmann, München, 1922, Bd. VI.
Walkhoff: Prinzipien und Methoden zur Beseitigung des Schmerzes beim Bohren der Zähne. D. M. f. Z. 1901.
Wehmer: Chemische Bestandteile und Zusammensetzung der einzelnen Pflanzenarten.